

## ANALISIS BIOMEKANIK PUKULAN FOREHAND PADA OLAHRAGA TENIS

Asep Suryana Abdurrhamat

Email: asepsuryana@gmail.com

Staf Pengajar Anatomi dan Fisiologi Manusia  
Jurusan Biologi FMIPA Universitas Negeri Gorontalo

### ABSTRAK

Pukulan forehand merupakan stroke yang paling umum dipakai dalam tenis dengan demikian merupakan salah satu gerakan *stroke* penting untuk dipelajari. Gerakan forehand melibatkan sejumlah otot serta sendi di dalam tubuh. Selain gerakan inti pada daerah lengan yang dipakai untuk memukul bola, juga perlu diperhatikan gerakan-gerakan kaki terutama saat berlari mengejar bola dan mempertahankan berat badan saat memukul bola. Untuk menghasilkan gaya (kekuatan) yang besar sehingga pukulan menjadi keras, maka ayunan lengan ke arah depan harus cepat sebab ayunan tersebut mengikuti kaidah  $V = s / t$  dimana  $V$  = Kecepatan,  $s$  = jarak dan  $t$  = waktu

Kata Kunci: Biomekanika, Pukulan Forehand, Tenis

Tenis merupakan suatu jenis olahraga yang cukup digemari sebab memiliki beberapa karakteristik yang khusus. Selain merupakan suatu kegiatan yang dapat menimbulkan kesenangan (*fun*), berolahraga tenis juga mampu menanamkan rasa percaya diri yang baik sebab kegiatan olahraga ini bersifat individual dimana kekalahan dan kemenangan lebih banyak ditentukan oleh faktor individu pemain itu sendiri tanpa banyak bergantung kepada orang lain seperti pada jenis olahraga lain misalnya sepak bola.

Olahraga ini termasuk ke dalam jenis olahraga yang memerlukan kecepatan, ketepatan, koordinasi, stamina, antisipasi, ketetapan hati serta kecerdikan. Meskipun demikian, adanya kelemahan pada salah satu aspek masih memungkinkan ditutupi dengan meningkatkan kualitas aspek yang lainnya walaupun biasanya tetap akan menurunkan kualitas permainan.

Akibat banyaknya aspek yang harus dipenuhi maka keterampilan bermain tenis

biasanya tidak begitu saja mudah dikuasai terutama bagi atlet pemula. Sering kali seorang pemain pemula tidak mampu melakukan servis dengan keras dan arah yang tepat atau bahkan salah dalam memegang *grip* raket sehingga penyaluran tenaga tidak terarah dan berakibat pukulannya tidak bisa keras serta timbulnya rasa nyeri pada bagian tubuh tertentu.

Kesalahan yang sering dilakukan oleh para atlet pemula bila tidak diperbaiki akan menjadi *handycap* atau *bad habits* bagi dirinya dimasa yang akan datang. Walaupun sepintas terlihat gerakan yang dilakukan sudah benar tetapi sebenarnya gerakan tersebut dapat dilakukan dengan lebih baik sehingga akan menghasilkan pukulan yang lebih bagus dan mengurangi resiko terjadinya cedera pada bagian-bagian tubuh tertentu.

Oleh karena itu, diperlukan waktu serta kesabaran untuk mempelajari serta melatih gerakan-gerakan dasar tenis mulai dari gerakan servis, pukulan forehand, backhand serta variasi pukulan lainnya. Setiap gerakan dasar memiliki metode serta beban latihan yang berbeda.



ISSN : 2086-9983

# Jurnal HEALTH & SPORT

VOLUME II, NOMOR 2, FEBRUARI 2011

Pembelajaran *Forehand Groundstroke* Menggunakan *Paddle* dan Raket  
Serta Faktor Kekuatan Otot Bahu Pada Petenis Pemula  
(Studi Eksperimen Pada Mahasiswa Pendidikan Kepelatihan Olahraga UNG)  
(Hendro Kusworo)

Tingkat Kepuasan Pasien Peserta Asuransi Terhadap Pelayanan Kesehatan  
Di Puskesmas Dulalowo  
(Sylva Flora Ninta Tarigan)

Aplikasi Cabang Olahraga Permainan Sepak Takraw di Provinsi Gorontalo  
(Ahmad Lamusu)

Program Latihan Peningkatan Kemampuan Pukulan *Gyaku Tsuki*  
Pada Atlet Karate Lemkari FBS Unima  
(D. F. Tamunu)

Analisis Biomekanik Pukulan *Forehand* Pada Olahraga Tenis  
(Asep Suryana Abdurrhamat)

Pengaruh Latihan Ulangan Terhadap Prestasi Renang 50 Meter  
Gaya Bebas Atlet Putra Prsi Sulawesi Utara  
(Anuardin Mokoagow)

Pengaruh Latihan Interval Terhadap Kecepatan Lari 100 Meter  
Pada Mahasiswa Pendidikan Kepelatihan Olahraga Semester I  
(Nurhayati Liputo)

Penanggulangan Masalah AIDS dan Penularannya Pada Remaja  
(Reni Hiola)

J. Health and Sport	Vol. II	Nomor 2	Hal. 127 – 198	Gorontalo Februari 2011	ISSN : 2086-9983
---------------------	---------	---------	----------------	----------------------------	------------------



Hal yang paling penting dari setiap latihan ialah memulai dengan gerakan yang sederhana dengan beban minimum dan selanjutnya meningkat seiring dengan peningkatan adaptasi fisiologis tubuh serta keterampilan. Hal ini untuk menjaga keselamatan pemain terutama rusaknya organ-organ tertentu akibat *pressure* yang berlebihan selama berlatih.

### Gerakan Forehand Dalam Olahraga Tenis Beberapa Model Gerakan Forehand

Pukulan forehand merupakan stroke yang paling umum dipakai dalam tenis dengan demikian merupakan salah satu gerakan *stroke* penting untuk dipelajari. Beberapa prinsip dasar di dalam mengembangkan kemahiran melakukan gerakan stroke ialah :

- Memperkirakan arah bola dari lawan.
- Mempersiapkan stroke sejak dini.
- Posisi kaki dipersiapkan untuk gerakan yang tepat.
- Keseimbangan yang kokoh.
- Konsentrasi serta kepekaan terhadap waktu (reaksi).

Bagi seorang pemula, fungsi utama dari pukulan forehand adalah untuk memulai permainan serta mengembangkan koordinasi antara raket (sebagai perpanjangan dari lengan) dan mata. Dengan alasan keamanan, posisi atlet harus berada beberapa kaki dari net. Hal tersebut bertujuan agar atlet bersiaga dan mampu mengembangkan ayunan (*swing*) yang baik dan keras. Kelak, bila unsur-unsur stroke sudah dikuasai dengan baik, atlet dapat berlatih untuk memukul bola dari posisi lebih dekat dengan net serta mengarahkannya ke bagian sudut arena.

Bila kemampuan untuk melakukan gerakan forehand sudah baik maka biasanya atlet akan menganggapnya sebagai salah satu senjata yang paling ampuh dalam mematkan gerakan lawan, yakni memaksa lawan mundur, sementara dia bermain dekat net tetapi jika lawan maju ke depan/ke arah net, forehand

dapat menjadi senjata untuk melontarkan bola tinggi yang melintasi kepalanya atau memaksa lawan untuk melakukan kesalahan.

Sebelum melakukan pukulan forehand seorang pemain harus selalu berada dalam posisi siap yang baik yaitu berdiri di tengah lapang dekat baseline dengan raket terenggam erat mengarah pada net, sehingga dengan mudah menggerakannya ke kiri atau ke kanan sesuai arah tembakan lawan. Leher raket harus ditunjang oleh jari-jari tangan kiri. Ini mengurangi beban yang harus ditanggung tangan kanan, dan cara ini juga memungkinkan tangan kiri untuk memulai putaran bahu ke kiri atau ke kanan pada saat raket ditarik sebagai persiapan untuk melakukan pengembalian bola dari lawan. Dengan demikian, atlet harus selalu berusaha untuk kembali ke tengah lapang setelah melakukan suatu pukulan.

Posisi berat badan harus berada pada ujung kaki, sementara itu kaki direntangkan selebar kira-kira 30 cm, dan kedua lutut sedikit ditekuk dengan sudut 15° agar cepat bergerak ke arah bola.

Setelah berada pada posisi siap, faktor selanjutnya yang harus diperhatikan ialah posisi cengkaman jari tangan terhadap grip saat melakukan forehand. Walaupun terdapat beberapa cara tetapi teknik terbaik bagi pemula ialah model "Timur", yaitu pangkal telapak tangan harus berhimpitan dengan ujung handel raket dan telunjuk direntangkan sepanjang handel, agar dapat mengontrol raket lebih baik. Ibu jari sebagian harus diletakan pada bagian atas handel dan sebagian lagi melintasi sisi diagonal handel bagian atas sebelah kiri. Bila cengkaman ini sudah sebagaimana mestinya, permukaan raket dan telapak tangan yang menunjang raket tersebut berada pada bidang pukulan yang sama.

Selain itu, leher raket harus dipegang dengan tangan kiri dengan posisi *Frame* tegak lurus dengan tanah, dan *handel* raket mengarah pada tubuh anda. Kemudian goyang-goyangkan raket dengan tangan kanan yaitu



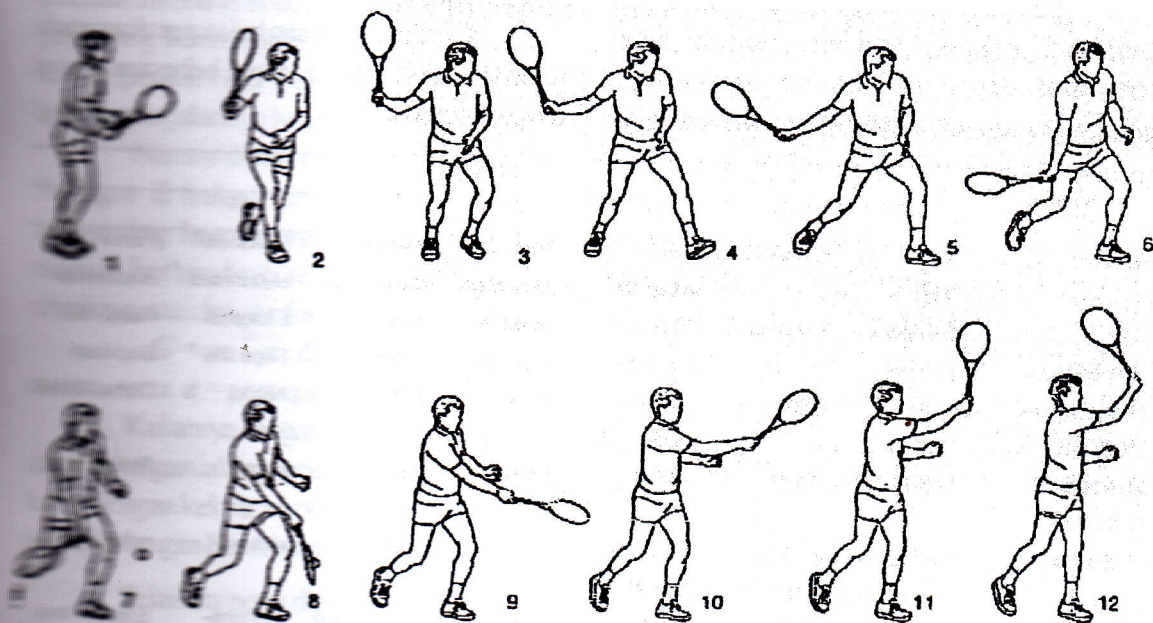
dengan cara meletakkan telapak tangan pada sisi handle yang datar di sebelah kanan dan mendaki jari-jari untuk mencengkram handle tersebut.

Cara tersebut sangat menunjang sebab saat raket berayun sejajar dengan tanah pada pukulan forehand memungkinkan tubuh atlet berayun mengikuti bola. Sesuatu yang menjadi tujuan dalam semua jenis *groundstroke*. Cara ini juga memungkinkan anda melakukan *topspin* sewajarnya terhadap bola, *spin* yang membantu agar bola tetap berada di dalam arena dan yang menambah kecepatan tembakan anda.

Setelah lawan memukul bola atlet harus mampu memperkirakan kecepatan bola saat bola tersebut melambung dan titik jatuhnya bola tersebut. Atlet harus bergerak menuju posisi yang diperkirakan/diperlukan, artinya tempat/

titik dimana atlet akan dapat memukul bola pada ketinggian kira-kira sama dengan pinggang dan cukup jauh dari tubuhnya, sehingga lengan kanannya hampir terlentang sepenuhnya pada saat melakukan ayunan (*swing*) ke depan.

Posisi kaki saat melakukan pukulan forehand ini sangat menentukan. Saat atlet siap melakukan ayunan, kaki kanannya harus sejajar dengan baseline dan kaki kirinya membentuk sudut 45 derajat terhadap baseline serta harus lebih dekat kira-kira 6 inci ke kanan daripada kaki yang kanan. Kaki harus terbuka kira-kira 45 cm dan berat tubuh harus tertumpu pada kaki kanan. Pada akhir ayunan, tubuh atlet berdiri menyamping terhadap net, ke dua lututnya sedikit ditekuk, dan raket telah ditarik ke belakang sehingga membentuk sudut siku-siku terhadap baseline.



**Gambar 1**  
**Rangkaian Gerakan Forehand**

Ketika bola berada kira-kira 60 cm. Di depan pinggang kanan, atlet mulai mengayunkan raket ke depan, dengan permukaannya tegak lurus dari tanah, selanjutnya atlet akan memutar pinggang dan tubuhnya ke kiri, lalu memiringkan badannya

untuk melakukan tembakan sambil mengalihkan berat badan ke kaki depan. Siku harus sedikit ditekuk pada saat mengayunkan raket ke depan dan cengkeraman pada raket harus benar-benar kencang. Bila posisi bola agak rendah maka lutut harus ditekuk lebih rendah



untuk memukulnya tanpa menjatuhkan kepala raket.

Saat terjadi kontak dengan bola, atlet harus berusaha untuk "mengikuti" bola, yakni mengayunkan raket hingga senar-senarnya menempel pada bola selama beberapa saat sebelum mengakhiri *follow-through*. Apabila atlet tersebut terlalu cepat mengibaskan raket dan tidak mengikuti gerakan bola maka dia tidak akan mencapai ketepatan pukulan yang seharusnya.

Topspin dihasilkan oleh gerakan ke depan oleh lengan, pergelangan tangan dan tangan terhadap stroke tersebut. Oleh karena itu apabila atlet menghentakan pergelangan tangan untuk menghasilkan topspin adalah gerakan yang salah dan ini sering menjadi bad habit di kemudian hari.

Setelah memukul bola, atlet harus memutar pinggang dan membiarkan raket terayun ke depan dan berputar dalam suatu gerakan *follow-through* yang mulus sehingga

berhenti pada suatu titik di hadapan bahu sebelah kiri. Selanjutnya setelah melakukan stroke itu, anda harus bergerak cepat ke tengah arena dan sekali lagi mengambil posisi siap.

Bila atlet sudah mampu berulang kali melakukan gerakan tersebut dengan benar serta pukulannya cukup keras maka atlet tersebut bisa mulai berlatih menempatkan arah jatuhnya bola pada bidang tertentu yang cukup sulit dijangkau oleh lawan.

### Analisis Gerakan Forehand

Gerakan forehand melibatkan sejumlah otot serta sendi di dalam tubuh. Selain gerakan inti pada daerah lengan yang dipakai untuk memukul bola, juga perlu diperhatikan gerakan-gerakan kaki terutama saat berlari mengejar bola dan mempertahankan berat badan saat memukul bola.

Berdasarkan rangkaian gerakan pada forehand tenis maka terdapat beberapa posisi sebagai berikut :

Sendi	Fase						
	I	II	III	IV	V	VI	VI
Bahu	Fleksi 30°	Fleksi 60°	Retro-fleksi 50°	Fleksi 30° eksortasi	Fleksi 60° eksortasi	Fleksi 90° eksortasi	Fleksi 120° eksortasi
Siku	Ekstensi	Ekstensi	Ekstensi	Ekstensi	Ekstensi	Ekstensi	Fleksi 60°
Radio-Ulna	pronasi	pronasi	Supinasi	Supinasi	pronasi	Supinasi	Supinasi
Pergelangan Tangan	netral	netral	Dorso-fleksi	netral	netral	netral	Dorso-fleksi
Tulang Belakang	netral	netral	Rotasi	rotasi	rotasi	rotasi	Rotasi
Paha Kiri	netral	Endoro-tasi 20°	Endoro-tasi 40°	netral	netral	netral	netral
Paha Kanan	netral	Eksoro-tasi 45°	Eksoro-tasi 45°	Endoro-tasi 40°	Endoro-tasi 30°	Endoro-tasi 20°	Endoro-tasi 10°
Lutut Kiri	fleksi	fleksi	Fleksi	fleksi	fleksi	fleksi	Fleksi
Lutut Kanan	fleksi	fleksi	Ekstensi	ekstensi	fleksi	fleksi	Fleksi
Pergelangan Kaki kiri	Netral	netral	Netral	netral	netral	netral	Netral
Pergelangan kaki kanan	Netral	netral	Netral	netral	netral	netral	Plantar fleksi



Adapun beberapa sendi yang terlibat di dalam gerakan forehand memiliki jenis gerakan, bidang gerakan serta derajat kebebasan sendi sdebagai berikut :

Tempat Sendi	Jenis Sendi	Bid. Gerakan	Derajat Kebebasan
Sendi Bahu	Ball and Socket	Sagital	3
Sendi Siku	Hinge	Sagital	1
Sendi Radio-ulna	Pivot	Frontal	1
Sendi Perg. Tngn	Condyloid	Sagital	2
Sendi Paha	Ball and Socket	Sagital	3
Sendi Lutut	Syncondrosis	Sagital	1
Sendi Mata Kaki	Condyloid	Sagital	2

Berdasarkan hukum Newton I yang menyatakan bahwa suatu benda akan tetap diam atau bergerak jika tidak ada gaya yang bekerja padanya. Dalam melakukan gerakan pukulan forehand bola akan bergerak karena ada gaya yang bekerja pada bola tersebut (*pukulan tangan*), makin besar gaya tersebut diberikan pada bola, maka jalannya bola semakin cepat.

Namun demikian, berdasarkan hukum Newton II bahwa percepatan suatu objek berbanding lurus dengan gaya penyebabnya namun berbanding terbalik dengan massa objeknya atau dengan formulasi :

$G = m \cdot a$  dimana  $G$  = gaya,  $m$  = massa serta  $a$  = percepatan.

Kaitannya dengan gerakan memukul bola dengan lengan ialah percepatan bola berbanding lurus dengan kekuatan pukulan dan berbanding terbalik dengan berat/massa bola.

Selain itu perlu diperhatikan pula hukum Newton III yang menyatakan bahwa setiap aksi akan menimbulkan reaksi yang sama tetapi arah yang berlawanan. Hal tersebut sangat erat kaitannya dengan gerakan forehand memukul bola. Gerakan tersebut dapat dijelaskan bahwa gaya yang diberikan kepada bola tersebut (kekuatan pukulan) akan menyebabkan bola tersebut memberikan tekanan kepada tangan yang besarnya sama dengan pukulan tangan tetapi meliki arah yang berlawanan dengan kekuatan pukulan lengan itu sendiri.

Berdasarkan sistem pengungkit (*lever system*), memukul bola dengan gerakan forehand termasuk ke dalam sistem lever (tuas) kelas III, yaitu sumbu putar (J) terletak di bagian pangkal sedangkan gaya (F) berada di antara sumbu putar dengan beban (W). Pada lever kelas III besarnya *Mechanical Advantage* selalu lebih kecil dari 1 yang artinya beban memiliki nilai yang lebih besar dibandingkan dengan nilai gaya. Namun demikian, nilai lengan gaya (LG) lebih kecil bila dibandingkan dengan lengan beban (LB).

berdasarkan kemungkinan diatas maka untuk menghasilkn pukulan yang keras harus mengikuti pola kemungkinan kedua yaitu lengan gaya (LG) harus lebih besar dari lengan beban (LB), makin jauh tarikan lengan ke belakang, maka makin besar pula lengan gaya yang dihasilkannya.

Untuk menghasilkan gaya (kekuatan) yang besar sehingga pukulan menjadi keras, maka ayunan lengan ke arah depan harus cepat sebab ayunan tersebut mengikuti kaidah

$V = s / t$  dimana  $V$  = Kecepatan,  $s$  = jarak dan  $t$  = waktu.

Kecepatan berbanding lurus dengan jarak artinya makin besar jaraknya ( $s$ ), maka makin besar pula kecepatannya ( $V$ ). Kecepatan juga berbanding terbalik dengan waktu artinya makin sedikit waktu yang digunakan untuk mencapai suatu jarak, maka makin cepat gerakan tersebut dilakukan.



Berdasarkan teori tersebut diatas dapat disimpulkan bahwa untuk memperoleh hasil pukulan yang keras memenuhi syarat-syarat sebagai berikut:

1. Jarak tarikan lengan ke belakang harus panjang.

2. Ayunan lengan ke depan harus cepat  
Gerakan Forehand tenis merupakan salah satu gerakan *Side Arm* yang melibatkan beberapa otot di antaranya ialah :

#### Otot Penghubung Ekstremitas Superior dengan Dinding Thorax

Nama otot	Origo	Insertio	Persarafan	Kerja
M. pectoralis mayor	Clavicula, sternum dan 6 rawan iga bagian atas	Ujung lateral sulcus bicipitalis humeri	N. medianus dan n. pectoralis lateralis	Aduksi dan rotasi medial lengan atas; serabut pars clavi-cularis juga fleksi lengan atas
M. pectoralis minor	Iga III, IV dan V	Processus coracoideus	N. pectoralis medi-alis dari plexus brachialis	Menekan sendi bahu, bila scapula terfiksasi. Mengangkat origo pada iga
M. subclavius	Rawan iga I	Clavicula	Saraf yang menuju m. subclavius dari truncus atas plexus brachialis	Menekan clavicula dan memperkokoh klavicula selama penggerakan gelang bahu
M. serratus anterior	8 iga bagian atas	Pinggir medial dan angulus inferior scapula	N. thoracalis longus	Menarik scapula ke depan sekitar dinding thorax; rotasi scapula

#### Otot Penghubung Ekstremitas Superior dan Columna Vertebralis

Nama otot	Origo	Insertio	Persarafan	Kerja
M. tranpezius	Os occipitale, lig. Nuchae processus spinosus C7, processus spinosus semua vertebra thoracalis	Serabut bag. atas pd 1/3 lateral clavicula, serabut bag. tengah dan bawah pada acromion dan spina scapulae	N. accessorius dan C3 dan C4	Serabut bagian atas mengangkat scapula; serabut bagian tengah menarik pinggir medial scapula ke bawah
M. latissimus dorsi	Crista iliaca, fascia lumbalis, processus spinosus, 6 vertebra thoracalis bagian bawah dan 3 atau 4 iga bagian bawah	Dasar sulcus bicipitalis humeri	N. Thoracalis	Ekstensi, aduksi, dan rotasi medial lengan atas
M. levator scapulae	Processus transversus, 4 vertebra cervicalis yang pertama	Pinggir medial scapula	C3 dan 4 dan n. dorosalis scapula	Mengangkat pinggir medial scapula



<i>M. rhomboideus minor</i>	Lig. Nuchae dan proc spinosus C7 dan T1	Pinggir medial scapula	N. dorsalis scapulae	Mengangkat pinggir medial scapula ke atas dan medial
<i>M. rhomboideus major</i>	Proc. Transversus T2-T5	Pinggir medial scapula	N. dorsalis scapulae	Mengangkat pinggir medial scapula ke atas dan medial

Otot Penghubung Scapula dengan Humerus

Nama otot	Origo	Inersio	Persarafan	Kerja
<i>M. deltoideus</i>	1/3 lateral clavícula, acromion, spina scapulae	Pertengahan permukaan lateral corpus humeri	N. axillaris	Abduksi lengan atas serabut anterior, fleksikar + rotasi medial lengan atas serabut posterior, ekstensi dan rotasi lateral lengan atas
<i>M. supraspinatus</i>	Fossa suprspinata	Tuberculum majus humeri, kapsula sendi bahu	N. suprascapularis	Abduksi lengan atas dan menstabilkan sendi bahu
<i>M. teres major</i>	1/3 bawah pinggir rateral scapula	Bibir medial sulcus bicipitalis humeri	N. subscapularis inferior	Rotasi medial dan aduksi lengan atas dan menstabilkan sendi bahu
<i>M. teres minor</i>	2/3 atas pinggir lateral scapula	Tuberculum majus humeri, kapsula sendi bahu	N. axillaris	Rotasio lateral lengan atas dan menstabilkan sendi bahu
<i>M. subscapularis</i>	Fossasubscapularis	Tuberculum minus humeri	N. subscapularis superior dan inferior	Rotasio medial lengan atas menstabilkan sendi bahu

Otot Lengan Atas

Nama otot	Origo	Inersio	Persarafan	Kerja
<b>DI LINGKUP</b>				
<b>ANTERIOR</b>				
<i>M. biceps brachii</i> Caput longum	Tuberositas supra glenoidalis scapula	Tuberositas radii	N. musculocutaneus	Supinator lengan bawah + fleksor sendi siku,
Caput breve	Proc. Coracoideus scapula	Permukaan medial corpus humeri	N. musculocutaneus	Fleksor lemah sendi bahu
<i>M. coracobrachialis</i>	Proc. Coracoideus scapula	Proc. Coronoides ulnae	N. musculocutaneus	Fleksi lengan atas dan juga aduktor lemah
<i>M. brachialis</i>	Permukaan depan paruh bawah humerus			Fleksor sendi siku



**RUANG  
POSTERIOR**

M. triceps Caput longum	Tuberositas infraglenoidalis scapula	Olecranon ulnae	N. radialis	Ekstensor sendi siku
Caput lateral	Parus atas permu- kaan posterior corpus humeri			
Caput medial	Paruh bwh Permukaan post. Corpus humeri			

**Otot Lengan Bawah**

Nama otot	Origo	Inersio	Persarafan	Kerja
<b>OTOT RUANG FASIAL LATERAL LENGAN BAWAH</b>				
M. brachioradialis	Crista supracon- dylaris lateralis humeri	Basis proc. Stylo- ideus ulnae	N. radialis	Fleksio lengan bawah pada sendi siku; rotasio lengan bawah keposisi semi pronasio
M. extensor carpi radialis longus	Crista supracon- dylaris lateralis humeri	Permukaan poste- rior basis os. metacarpale 11	N. radialis	Ekstensio dan abduksio tangan pada sendi pergelangan tangan

**Otot Lengan Bawah**

Nama otot	Origo	Inersio	Persarafan	Kerja
<b>OTOT RUANG FAISAL ANTERIOR</b>				
M. pronator teres Caput humerale	Epicondylus medialis humeri	Permukaan late- ral corpus radii	N. medianus	Pronasi dan fleksi lengan bawah
Caput ulnare	Pinggir medial proc.coronoideus ulnae	Basis metacarpale II dan III	N. medianus	Fleksi + abduksi tangan Pd perge- langan tangan
M. flexor carpi radialis	Epicondylus medialis humeri	Flexor retina- culum dan apo- neurosis palmaris	N. medianus	Fleksio tangan
M. palmaris longus	Epicondylus medialis humeri	Os pisiforme hamulus ossis hamati, basis metacarpale V	N. ulnaris	Fleksio dan abduksio tangan pada sendi pergelangan tangan
M. flexor carpi ulnaris Caput humerale	Epicondylus medialis hemeri			



Caput ulnare	Permukaan medial olecranon dan pinggir posterior ulna			
M. flexor digitorum superficialis	Epicondylus medialis humeri; pinggir medial proc. Coronideus ulna	Phalanx tengah 4 jari medial	N. medianus	Fleksio phalanx tengah jari pleksio phalanx proximal dan tangan
Caput humeroulnaris	Linea obliqua pada permukaan anterior corpus radii	Phalang distal ibu jari	R. interosseus anterior n. medianus	Fleksio phalang distal ibu jari
Caput radiale	Permukaan anterior corpus radii	Phalanx distal 4 jari Medial	N. ulnaris dan n. medianus	Fleksi phalanx distal jari + fleksi phalanx tengah serta proximal dan pergelangan tangan
M. flexor pollicis longus	Permukaan anteromedial corpus ulnae	Permukaan anterior corpus radii	R. interosseus anterior n. medianus	Pronasi lengan bawah

Otot Lengan Bawah

Nama otot	Origo	Inersio	Persarafan	Kerja
<b>OTOT RUANG EKSTAL POSTERIOR M.</b>				
M. extensor carpi radialis brevis	Epicondylus lateralis humeri	Permukaan posterior basis os. metacarpale III	R. profundus + n. radialis	Ekstensi + abduksi tangan pada pergelangan tangan
M. extensor digitorum	Epicondylus lateralis humeri	Phalanx tengah dan distal 4 jari sisi medial	R. profundus + n. radialis	Ekstensio jari dan tangan
M. extensor digiti minimi	Epicondylus lateralis humeri	Ekspansi ekstensor kelingking	R. profundus + n. radialis	Ekstensi art Metacarpophalange jari kelingking
M. extensor carpi ulnaris	Epicondylus lateralis humeri	Basis os metacarpale V	R. profundus + n. radialis	Ekstensi + aduksi tangan pd pergelangan tangan
M. anconeus	Epicondylus lateralis humeri	Permukaan lateral proc. Olecranii ulnae	N. radialis	Ekstensio sendi siku
M. supinator	Epicondylus lateralis humeri, lig. anulare art. Radioulnaris	Collum dan corpus radii	R. profundus + n. radialis	Supnasi lengan bawah



M. abduktor pollicis longus	Permukaan posterior corpus radii dan ulnae	Basis os metacarpale I	R. profundus + n. radialis	Abduksi dan ekstensi ibu jari
M. extensor pollicis brevis	Permukaan posterior corpus radii	Basis phalanx proximal ibu jari	R. profundus + n. radialis	Ekstensi art. Metacarpophalangea ibu jari
M. extensor pollicis longus	Permukaan posterior corpus ulnae	Basis phalanx distal ibu jari	R. profundus + n. radialis	Ekstensi phalanx distal ibu jari
M. extensor indicis	Permukaan posterior corpus ulnae	Ekspansi ekstensor jari telunjuk	R. profundus + n. radialis	Ekstensi art. Metacarpophalangea jari telunjuk

#### Otot Tungkai – Otot Ruang Medial Paha

Nama otot	Origo	Inersio	Persarafan	Kerja
racilis	Ramus inferior Pubis; ramus Ischium	Bagian atas btng tibia pd permukaan medial	N. obturatorius	Adduksi paha pd art. Coxae; fleksi tungkai bwh pada articulatio genus
Adductor longus	Corpus os. Pubis, medial thdp tuberculum pubicum	Permukaan post.r btng femur (bibir med. linea aspera)	N. obturatorius	Adduksi paha pd art. Coxae + Rotasi lateral
Adductor brevis	Ramus inferior pubis	Permukaan posterior batang femur (linea aspera)	N. obturatorius	Adduksio paha pada art. Coxae dan membantu rotasio lateral
Adductor magnus	Ramus inferior pubis; ramus ischium, tuber ischiadicum	Permukaan post. Btng femur; tuberculum adductorium femur	Bagian adductor; n. obturatorius bag, hamstring n. ischiadicus	Adduksi paha pd art. Coxae + Rotasi lat. Bag. Hamstring
Obturatorius externus	Permukaan luar membrana obturatoria; dan rami pubicum dan ischiadicum	Permukaan medial trochanter mayor	N. obturatorius	meluruskan paha pada art. Coxae Rotasio lateral paha pada art. Coxae

#### Otot Tungkai – Otot Ruang Anterior Paha

Nama otot	Origo	Inersio	Persarafan	Fungsi
Sartorius	Spina iliaca anterior superior	Permukaan med. atas batang tibia	N. femoralis	Fleksi, abduksi, rotasi lateral paha pd articulatio coxae fleksi + rotasi med. Tungkai bwh pd sendi lutut
Liacus	Fossa iliaca di dalam abdomen	Dengan m. psoas pada trochanter femur	N. femoralis	Fleksi paha pada badan; jika paha terfiksasi, fleksi badan terhadap paha seperti "sit up" dari posisi berbaring



<b>Psoas</b>	Processus transversus, corpus dan discus intervertebralis dari vertebra thoracalis XII dan IV	Dengan m. iliacus pd trochanter minor femur	Plexus lumbalis	Fleksi paha trhdp badan; jika paha terfiksasi, fleksi badan trhdp paha sprt "sit up" dari posisi berbaring
<b>Pectineus</b>	Ramus superior pubis	Ujung atas linea aspera batanf femur	N. femoralis	Fleksi dan aduksi paha pd articulatio coxae
<b>Quadriceps femoris Rectus femoris</b>	Caput lurus; spina iliaca ant.-inf. caput refleksiulium di atas acetabulum	Tendo m. quadriceps pd patella, via ligamentum patellae ke dalam tuberculum tibiae	N. femoralis	Ekstensio tungkai bawah paha sendi lutut; fleksio paha pada articulatio coxae
<b>Vastus lateralis</b>	Ujung atas dan batang femur; septum fascial lateral dalam	Tendo m. quadriceps N. femoralis pada patella, via ligatentum patellae ke dalam tuberculum tibiae	N. femoralis	Ekstensio tungkai bawah pada sendi lutut
<b>Vastus medialis</b>	Ujung atas dan batang femur; septum fascial lateral dalam	Tendo m. quadriceps pd patella, via ligamentum patellae ke dalam tuberculum tibiae	N. femoralis	Ekstensio tungkai bawah pada sendi lutut; menstabilkan patella
<b>Vastus intermedius</b>	Permukaan anterior dan lateral batang femur	Tendo m. quadriceps pd patella, via ligamentum patellae ke dalam tuberculum tibiae	N. femoralis	Ekstensio tungkai bawah pada sendi lutut; articularis genus menarik membrana synovial

**Otot Tungkai Ruang Posterior paha**

Nama otot	Origo	Inersio	persarafan	Fungsi
<b>Biceps femoris</b>	Caput longum tub. ischiadicum; caput breve, linea crista aspera, cr. supra-condylaris lat. batang femur	Caput fibulae	Caput longum: ramus tibialis n. ischiadicus; caput breve; ramus peroneus comunis n. ischiadicus	Fleksi + rotasi lat. Tungkai bwh pd sendi lutut; caput longum + ekstensi paha pd articulatio coxae
<b>Semiten dinosus</b>	Tuber ischiadicum	Bagian atas permukaan medial batang tibia	Ramus tibialis n. ischiadicus	Fleksi + rotasi med. tungkai bwh pada sendi lutut; ekstensi pada paha articulatio coxae
<b>Semimembranosa</b>	Tuber ischiadicum	Condylus medialis tibiae	Ramus tibialis n. ischiadicus	Fleksi + rotasi med. tungkai pd bwh sendi lutut; ekstensi paha pada articulatio coxae
<b>Adductor magnus</b>	Tuber ischiadicum	Tuberculum adductor femur	Ramus tibialis n. ischiadicus	Ekstensio paha pada articulatio coxae



## Otot Tungkai – Otot Ruang Anterior Tungkai Bawah

Nama otot	Origo	Inersio	Persarafan	Fungsi
Tibialis anterior	Permukaan lat. batang tibia dan membrana interossea	Cuneiform mediale dan basis os metatarsale 1	N. peroneus profundus	Ekstensi kaki pd sendi pergelangan kaki; inversio kaki pd articulati subtalaris + tarso transversal; mempertahankan arcus longitudinalis pedis.
Ekstenserum digitorum longus	Permukaan anterior batang fibula	Perluasan ekstensor keempat jari kaki yang lateral	N. peroneus profundus	Ekstensi jari kaki; ekstensi kaki pd sendi pergelangan kaki
Peroneus tertius	Permukaan batang anterior fibula	Basis os metatarsal V	N. peroneus profudus	Ekstensi kaki pd sendi pergelangan kaki; eversi kaki pd articulatio subtalaris + tarso transversal
Extensor hallucis longus	Permukaan anterior batang fibula	Basis phalanx distal ibu jari kaki	N. peroneus profudus	Ekstensi ibu jari kaki; ekstensi kaki pd sendi pergelangan kaki; inversi kaki pada articulatio subtalaris + tarso transversal
Extensor digitorum brevis	Calcaneus	Oleh empat tendo ke dalam phalanx proksimal ibu jari kaki dan tendo extensor longus ke jari kaki II, III, dan IV	N. peroneus profudus	Ekstensi jari-jari kaki

## Otot Tungkai Bawah – Otot Ruang Posterior Tungkai Bawah

Nama otot	Origo	Inersio	Persarafan	Fungsi
KELOMPOK SUPERFISIAL				
Gastrocnemius	Caput laterale dari condylus laterali femoris + caput medialis diatas condylus medialis	Melalui tendo calcaneus ke dalam permukaan posterior calcaneus	N. tibialis	Plantar fleksio kaki pada sendi pergelangan kaki, fleksio sendi lutut
Plantaris	Crista supracondylus lateralis femur	Permukaan posterior calcaneus	N. tibialis	Plantar fleksio kaki pada sendi pergelangan kaki; pleksio sendi lutut



## Otot Tungkai – Otot Ruang Anterior Tungkai Bawah

Nama otot	Origo	Inersio	Persarafan	Fungsi
Tibialis anterior	Permukaan lat. batang tibia dan membrana interossea	Cuneiform mediale dan basis os metatarsale 1	N. peroneus profundus	Ekstensi kaki pd sendi pergelangan kaki; inversio kaki pd artikulati subtalaris + tarso transversal; mempertahankan arcus longitudinalis pedis.
Ekstenserum digitorum longus	Permukaan anterior batang fibula	Perluasan ekstensor keempat jari kaki yang lateral	N. peroneus profundus	Ekstensi jari kaki; ekstensi kaki pd sendi pergelangan kaki
Peroneus tertius	Permukaan batang anterior fibula	Basis os metatarsal V	N. peroneus profudus	Ekstensi kaki pd sendi pergelangan kaki; eversi kaki pd articulatio subtalaris + tarso transversal
Extensor hallucis longus	Permukaan anterior batang fibula	Basis phalanx distal ibu jari kaki	N. peroneus profudus	Ekstensi ibu jari kaki; ekstensi kaki pd sendi pergelangan kaki; inversi kaki pada articulatio subtalaris + tarso transversal
Extensor digitorum brevis	Calcaneus	Oleh empat tendo ke dalam phalanx proksimal ibu jari kaki dan tendo extensor longus ke jari kaki II, III, dan IV	N. peroneus profudus	Ekstensi jari-jari kaki

## Otot Tungkai Bawah – Otot Ruang Posterior Tungkai Bawah

Nama otot	Origo	Inersio	Persarafan	Fungsi
KELOMPOK SUPERFISIAL				
Gastrocnemius	Caput laterale dari condylus laterali femoris + caput medialis diatas condylus medialis	Melalui tendo calcaneus ke dalam permukaan posterior calcaneus	N. tibialis	Plantar fleksio kaki pada sendi pergelangan kaki; fleksio sendi lutut
Plantaris	Crista supracondylus lateralis femur	Permukaan posterior calcaneus	N. tibialis	Plantar fleksio kaki pada sendi pergelangan kaki; pleksio sendi lutut



Soleus	Corpus tibiae dan fibulae	Melalui tendo calcaneus ke dalam permukaan posterior cacaneus	N. tibialis	m. gastrocnemius dan m. plantaris adalah fleksor plantar kuat dari sendi pergelangan kaki; memberi kekuatan bergerak maju dalam berjalan berlari
KELOMPOK PROFUNDA	Permukaan lateral condylus lateralis femoris	Permukaan posterior corpus tibiae diatas linea solei	N. tibialis	Fleksi tungkai bawah pada sendi lutut; membuka sendi lutut dngn rotasi lateral femur pada tibia dan mengendurkan ligamen sendi
Flexor digitorum longus	Permukaan posterior corpus fibulae	Basis phalanges distal keempat jari-jari kaki lateral	N. tibialis	Fleksi phalanges distal ke empat jari kaki lateral; plantar fleksi kaki pada sendi pergelangan kaki; menunjang arcus longitudinalis pedis medialis dan lateral
Flexor hallucis longus	Permukaan posterior corpus fibulae	Basis phalanges distal ibu jari kaki	N. tibialis	Fleksi phalanx ibu jari kaki; plantar fleksi kaki pada sendi pergelangan kaki; menunjang arcus longitudinalis pedis medialis
Tibialis posterior	Permukaan posterior corpus tibiae dan fibulae dan membrana interossea	Tuberositas os naviculare dan tulang-tulang berdekatan lainnya	N. tibialis	Plantar fleksi kaki pada sendi pergelangan kaki; inversi kaki pada articulatio subtalaris dan tarso transversal; menunjang arcus longitudinalis



### Identifikasi Group of Action

Beberapa group of action yang terjadi pada gerakan forehand dapat diidentifikasi sebagai berikut :

- Fleksi Sendi Bahu
  1. Prime Over : m. deltoid
  2. Antagonis : m. latissimus dorsi
  3. Sinergis : m pectoralis major
- Rotasi Sendi Bahu
  1. Prime Over : m. infraspinatus
  2. Antagonis : m. teres major
  3. Sinergis : m. teres minor
- Rotasi Batang Tubuh
  1. Prime Over : m. obliquus abdominis externus
  2. Antagonis : m. obliquus abdominis internus dan m. erectus spinae
  3. Sinergis : m semispinalis

- Fleksi Sendi Siku
  1. Prime Over : m. biceps brachii
  2. Antagonis : m. triceps
  3. Sinergis : m brachioradialis
  4. Stabilizer : m. anconeus
- Fleksi Pergelangan Tangan
  1. Prime Over : m. flexor carpi ulnaris & m. flexor carpi radialis
  2. Antagonis : m. extensor carpi radialis dan ulnaris
  3. Sinergis : m palmaris longus, m. flexor digitorum profundus dan sublimis serta m. flexor pollicis longus.
- Rotasi Panggul
  1. Prime Over : m. gluteus minimus
  2. Antagonis : m. gluteus maximus dan biceps femoris
  3. Sinergis : m semitendinosus, m. gluteus medius dan minimus.

### DAFTAR PUSTAKA

- Daniel L. Worthingham S, 1972, *Muscle Testing, Techniques of Manual Examination*. 3<sup>rd</sup> ed, W. B. Saunders Company: Philadelphia,
- Ferner H. Staubesand J., 1982, *Sobotta, Atlas of Human Anatomy*. 10<sup>th</sup> ed., ECG, Jakarta.
- Jansen C. R., Schultz G. W., Bangerter B. L., 1983, *Applied Kinesiology and Biomechanics*. 3<sup>rd</sup> ed., Mc Graw-Hill Bok Company, New York.
- Mc Ardle William F., 2005, *Exercise Physiology*, New York: Mc Graw-hill Publ.
- Reyes T. M., Luna O. B., 1978, *Kinesiology*, 1<sup>st</sup> ed. UST Printing Office, Manila.